

# Prise en charge d'un traumatisme en odontologie pédiatrique

29/11/2019  
M. SCHLUMBERGER - S. MOUSNIER (externes)  
Université Paris Descartes



# Prise en charge d'un traumatisme en odontologie pédiatrique

## Présentation du cas clinique

### 1) Motif de consultation

Chanine, âgé de 4 ans et 4 mois, vient en consultation d'urgence le 07/11/2018 accompagné par sa mère suite à une chute sur le meuble du lavabo. La veille au soir, ils sont allés aux urgences d'un CHU parisien et le praticien de garde leur a conseillé d'aller dans un service d'odontologie pour savoir si les incisives étaient conservables.

# Prise en charge d'un traumatisme en odontologie pédiatrique

## Présentation du cas clinique

### 2) Anamnèse

Antécédents médicaux : fructosémie congénitale, recherche d'une autre maladie génétique

Médicaments: ∅

Allergie: fructose

Scolarité: école spécialisée pour son régime alimentaire

Absence de suivi chez un dentiste

# Prise en charge d'un traumatisme en odontologie pédiatrique

## Présentation du cas clinique

### 3) Histoire du traumatisme

Où : salle de bains

Quand: 06/11/2018 vers 21h30

Comment: sa sœur l'a poussé après le brossage des dents vers l'avant. Il a chuté sur le meuble du lavabo.

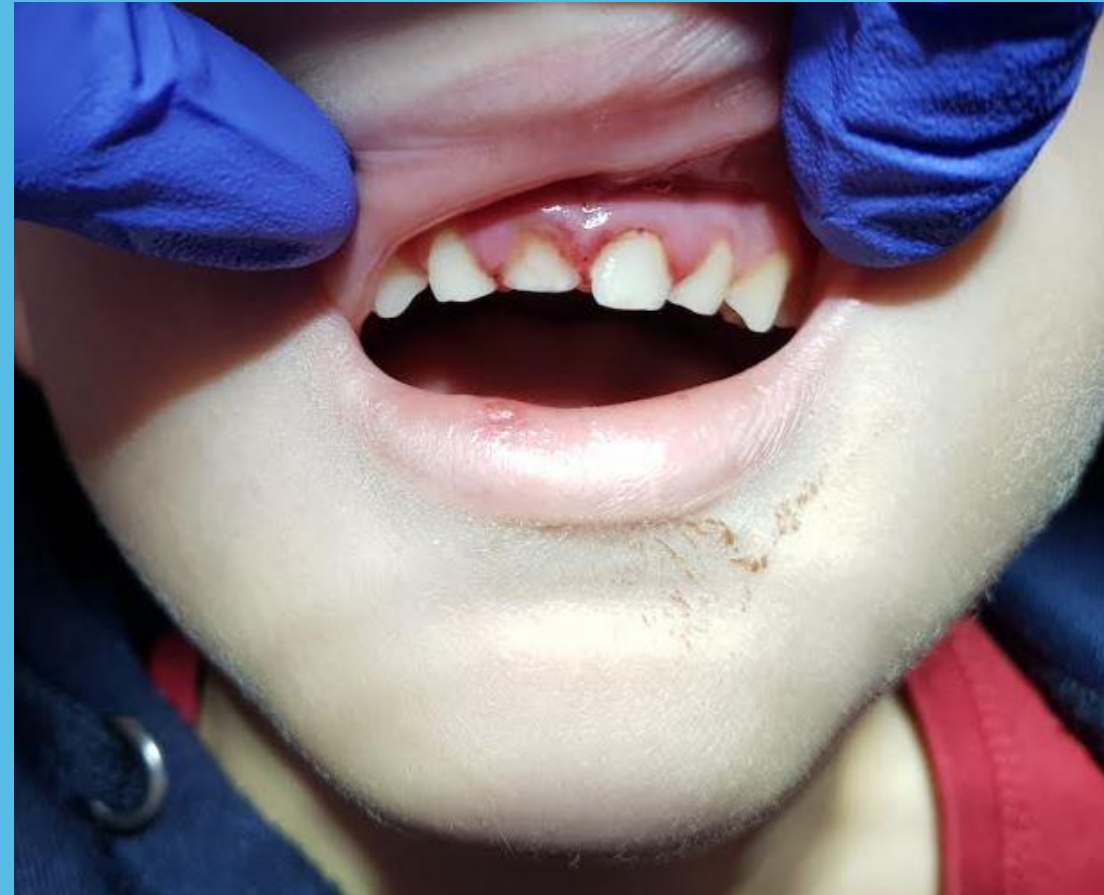## Prise en charge d'un traumatisme en odontologie pédiatrique

### Examen clinique

Exobuccal : lacération (mm) de la lèvre inférieure

Endobuccal:

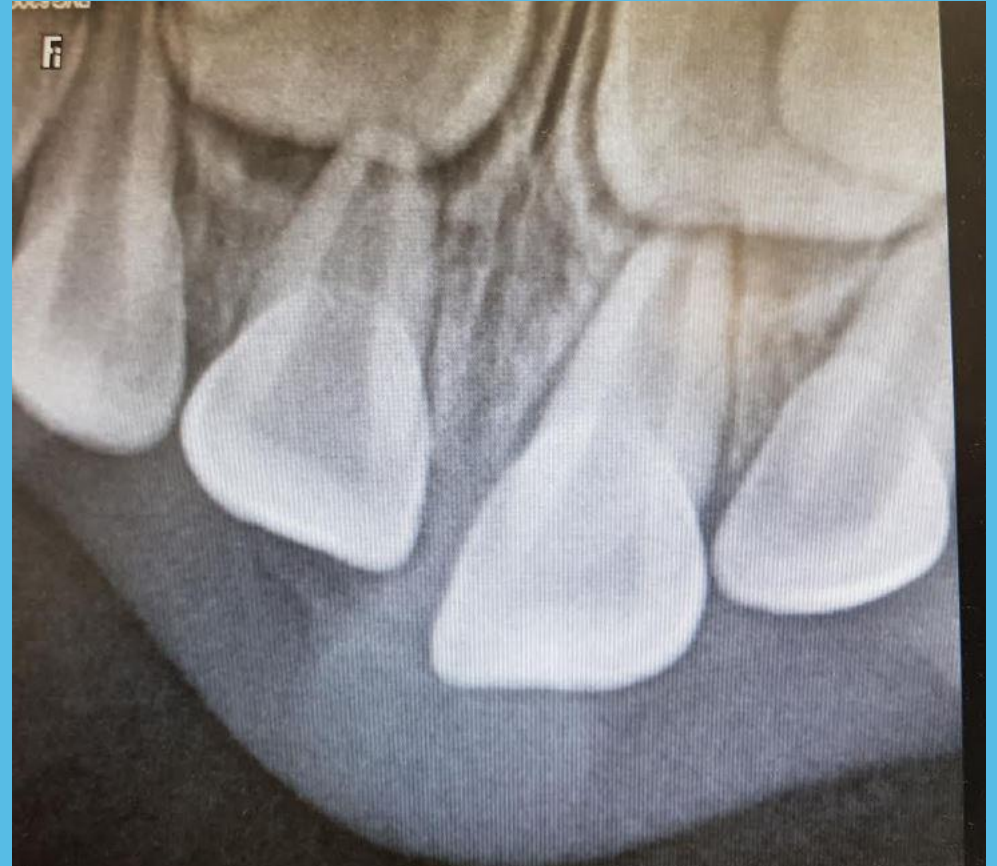- Contusion de la gencive dans le secteur incisif maxillaire
- Saignement sulculaire en 61 et 51
- Mobilité: II (62, 61, 52) et o (51)
- Inocclusion de la 51



## Prise en charge d'un traumatisme en odontologie pédiatrique

### Examen radiographique :

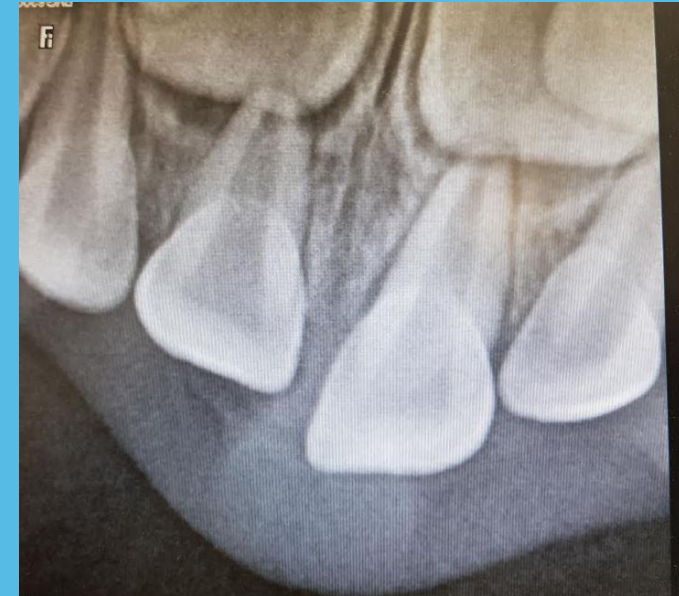
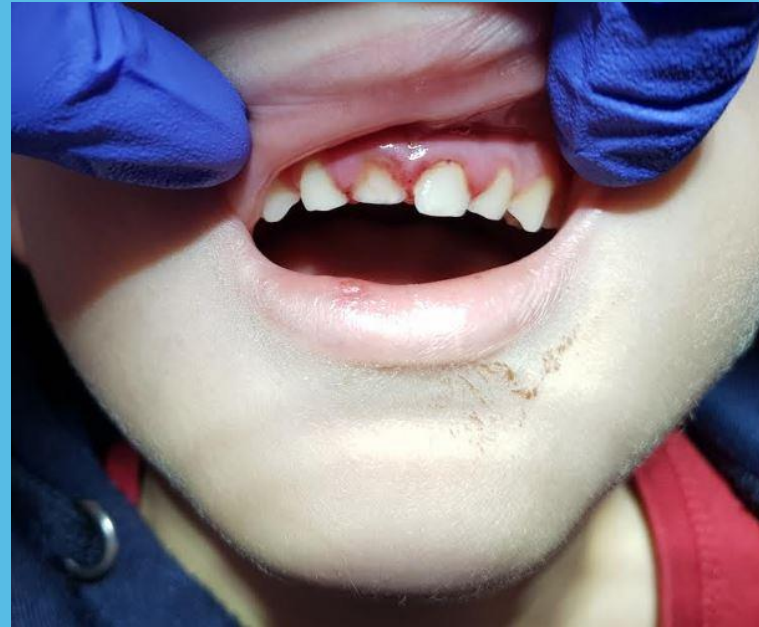- Suture intermaxillaire
- Espace desmodontal élargi en 51 et 61
- Présence des 21 et 11
- 51: absence de fracture, dent « plus courte »



## Prise en charge d'un traumatisme en odontologie pédiatrique

### Diagnostic:

- Lacération de la lèvre inférieure
- Contusion de la gencive
- Subluxation de 52, 61 et 62
- Intrusion (1,5mm) de 51





# Certificat initial descriptif

Je soussigné(e) certifie avoir examiné le 06/11/2018, ██████████ CHAHINE né(e)  
le ████████/2014, demeurant ██████████ à (██████████)

Déclarant avoir été victime de : chute de sa hauteur sur les incisives maxillaires le 06/11/18 à 21h30  
après avoir été bousculé chez lui le

L'examen a révélé les lésions suivantes :

**lacération lèvre inférieur**

**subluxation de la 61**

**intrusion de la 51 d'environ 1,5mm**

Ne nécessitant pas d'hospitalisation

Certificat établi à la ██████████ à la demande de l'intéressé(e) et remis en mains  
propres pour servir et faire valoir ce que de droit.

**ATTENTION** : Ceci n'est pas un arrêt de travail. L'incapacité totale de travail (ITT) sera fixée sur  
réquisition de police, après dépôt de plainte au commissariat, et établie par un centre médico-judiciaire.

*Il vous est recommandé de faire des photocopies car il ne sera pas fourni de duplicata.*

le 07/11/2018

ORDONNANCE DE  
M. LE JUGE  
JUDICIAIRE

Prise en charge d'un traumatisme en  
odontologie pédiatrique

Prise en charge :

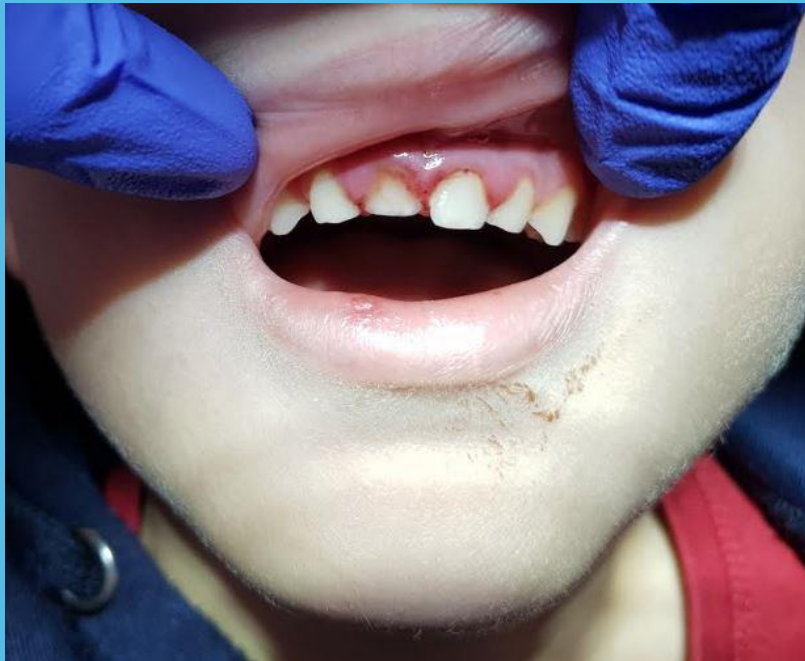Les erreurs à éviter :

- Identification du rédacteur
- Représentant légal
- Examen clinique/radiographique complet
- Pronostic
- Thérapeutique d'urgence – calendrier de suivi
- Fautes d'orthographe
- Mise à disposition dans son dossier médical

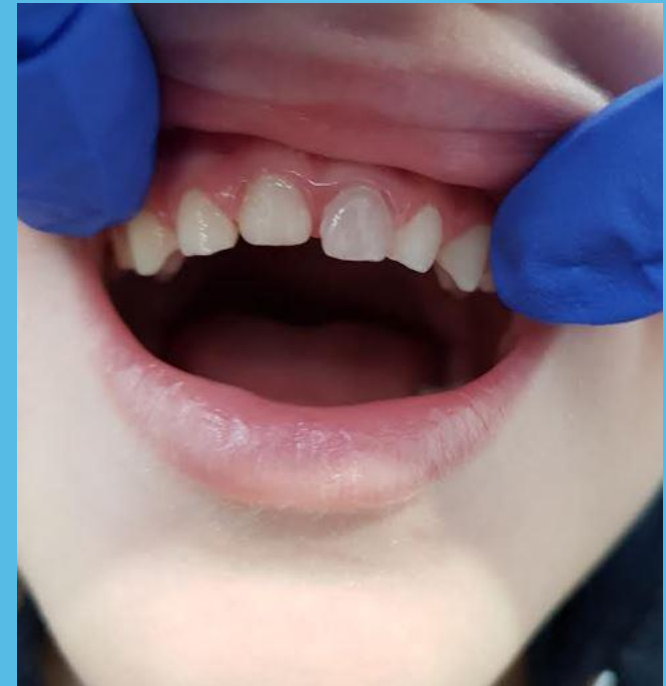


# Prise en charge d'un traumatisme en odontologie pédiatrique

Suivi:



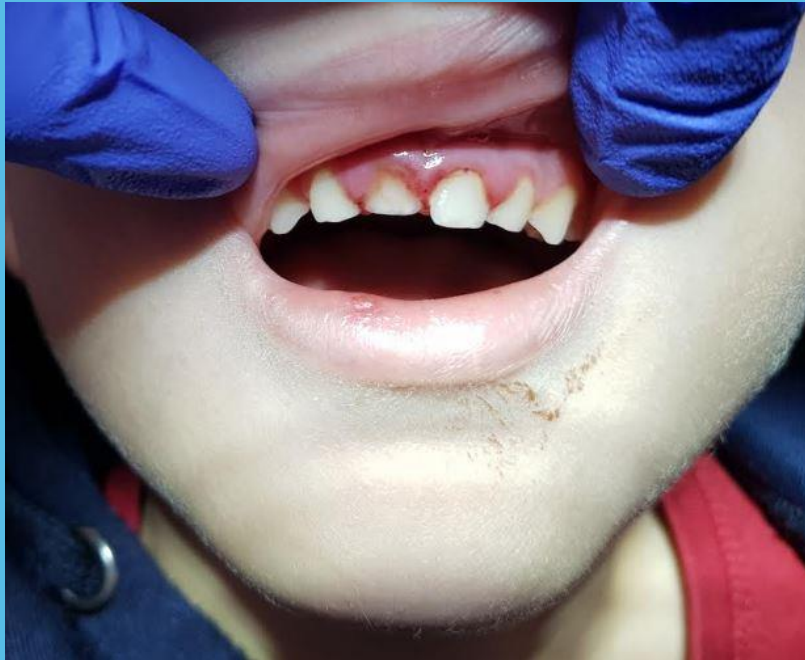07/11/18: J+1 du trauma



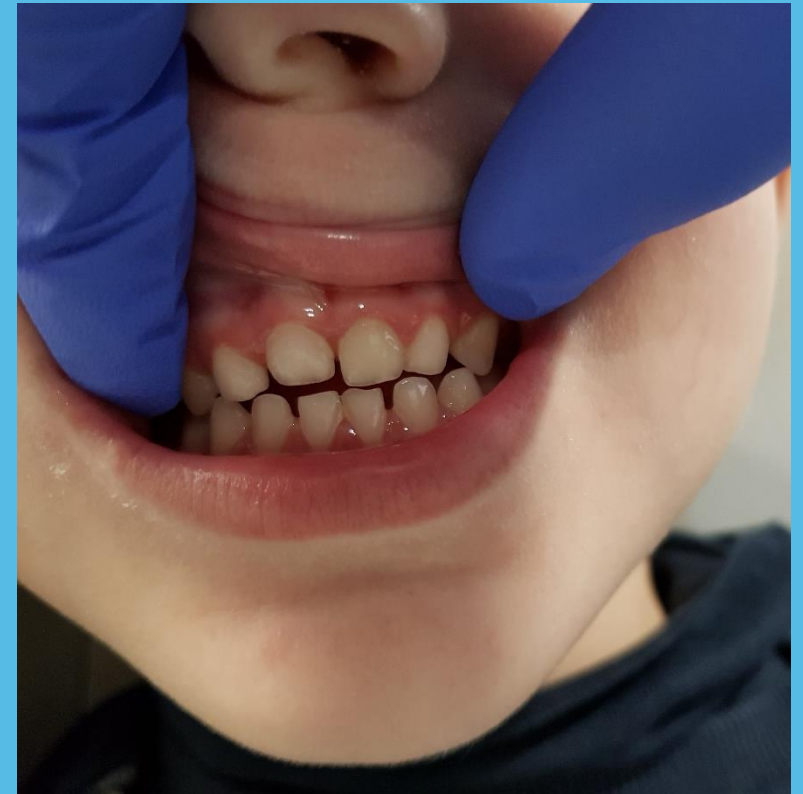
14/11/18: J+1 semaine  
du trauma

# Prise en charge d'un traumatisme en odontologie pédiatrique

Suivi:



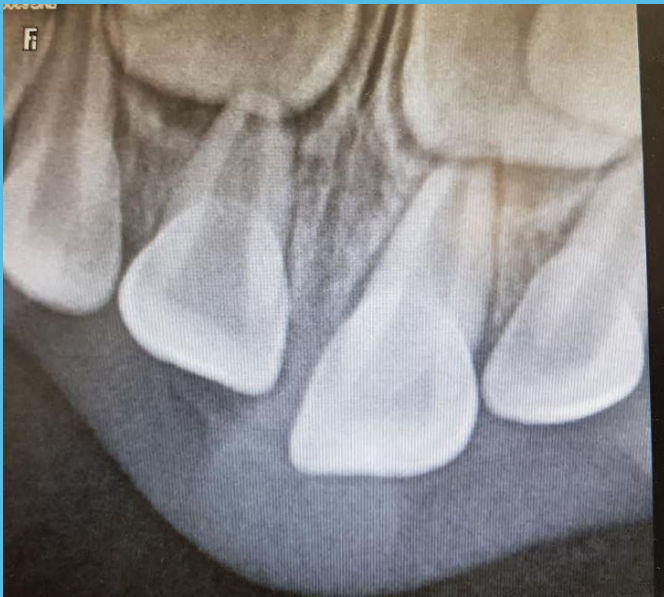
07/11/18: J+1 du trauma



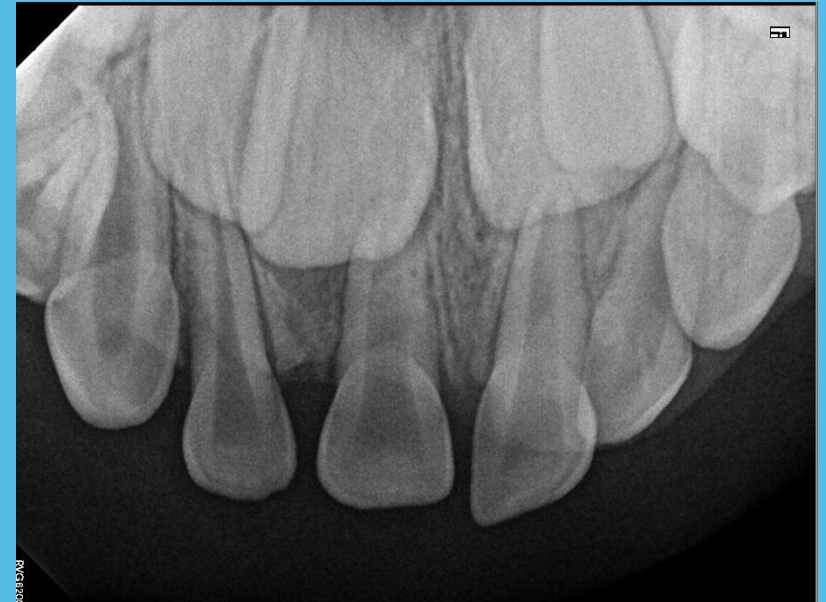07/01/2019 : J+2 mois du trauma

# Prise en charge d'un traumatisme en odontologie pédiatrique

## Suivi:



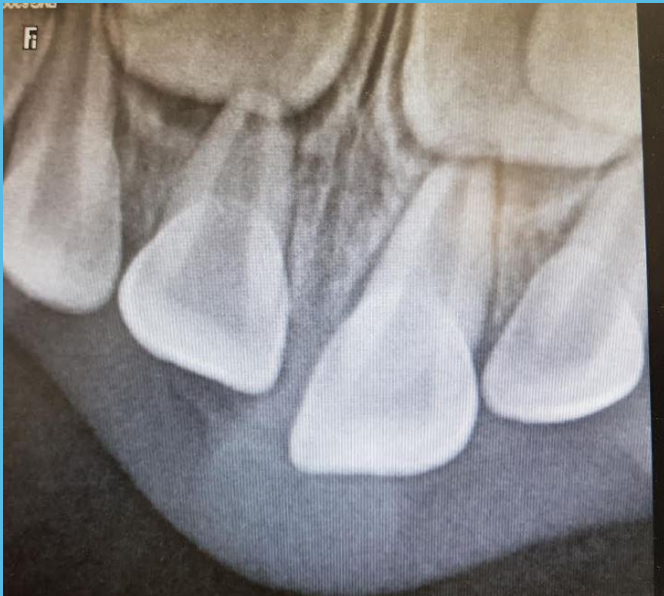07/11/18: J+1 du trauma



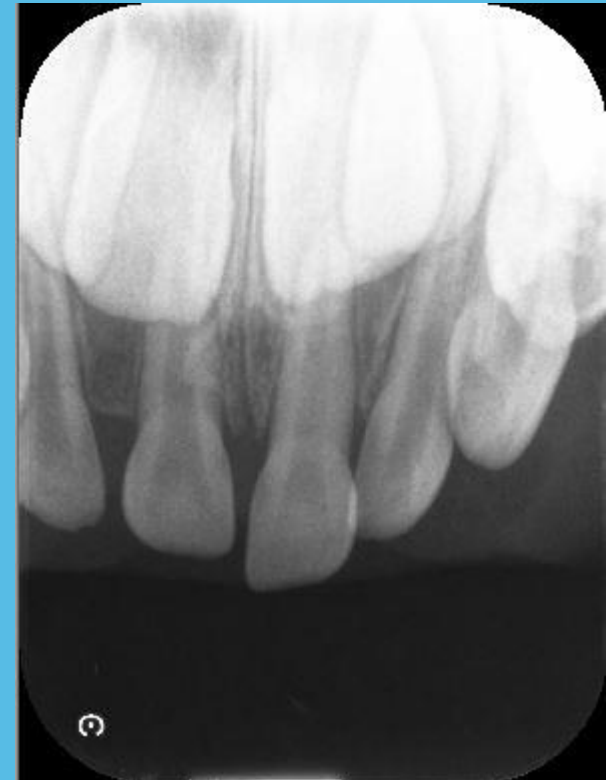07/01/2019 : J+2 mois du trauma

# Prise en charge d'un traumatisme en odontologie pédiatrique

Suivi:



07/11/18: J+1 du trauma



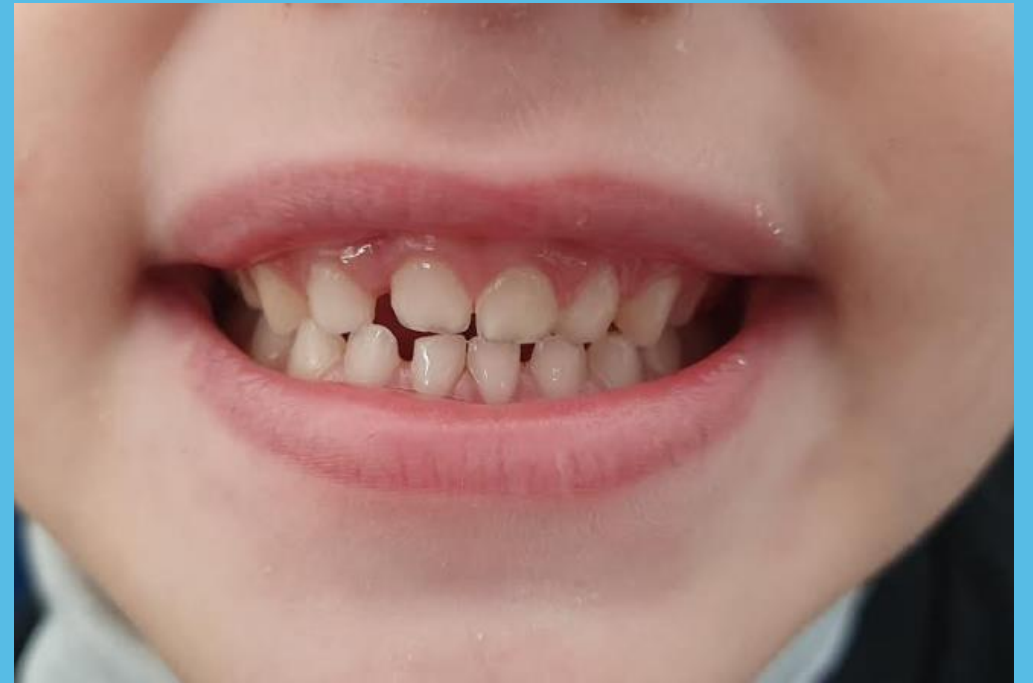13/05/2019 : J+6 mois du trauma

# Prise en charge d'un traumatisme en odontologie pédiatrique

Suivi:



07/11/18: J+1 du trauma



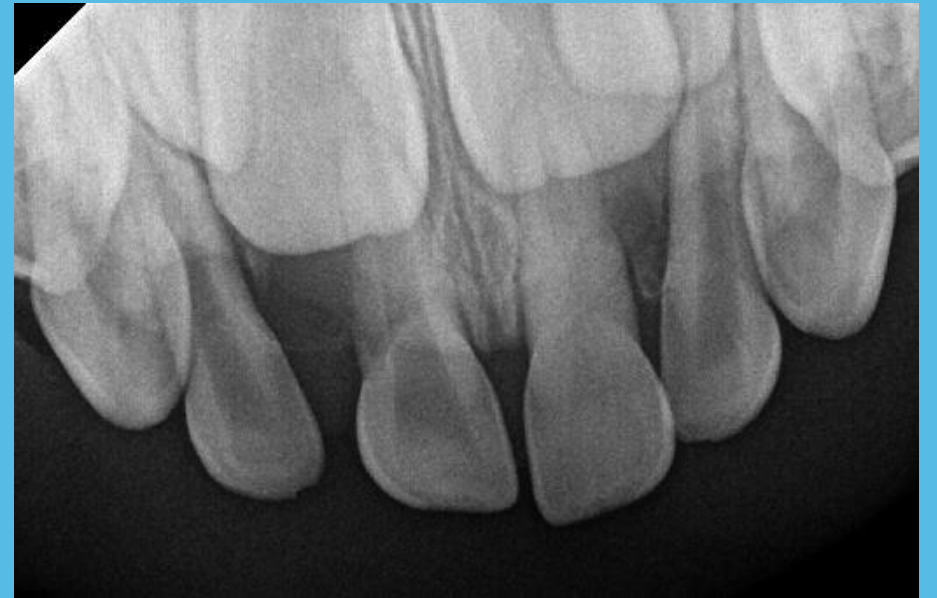31/11/2019 : J+/- 1 an du trauma

# Prise en charge d'un traumatisme en odontologie pédiatrique

## Suivi:



07/11/18: J+1 du trauma



13/05/2019 : J+/- 1 an du trauma